

Infekce parvovirem B19 v těhotenství

MUDr. Petra Strašilová, MUDr. Veronika Durdová, MUDr. Tereza Kratochvílová, doc. MUDr. Marek Lubušský, Ph.D.
Lékařská fakulta Univerzity Palackého v Olomouci, Fakultní nemocnice Olomouc, Porodnicko-gynekologická klinika

SOUHRN

Incidence parvovirové infekce u těhotných žen je 1–5 %, k transplacentárnímu přenosu infekce dochází u cca 25 % infikovaných těhotných žen a k úmrtí plodu v cca 15 % těchto případů. Je-li v České republice celkem 100 000 porodů ročně, mohla by být infekce matky parvovirem B19 příčinou úmrtí cca 50–200 plodů každý rok.

KLÍČOVÁ SLOVA

a • e • d • a e e • d

SUMMARY

Strašilova, P., Durdova, V., Kratochvilova, T., Lubusky, M. Parvovirus B19 infection in pregnancy

Incidence of Parvovirus infection in pregnant women is 1–5%, transplacental transmission of the infection to the fetus occurs in about 25% of all cases and about 15% of infected fetuses die. If there is about 100 thousand deliveries per year in the Czech Republic, Parvovirus B19 infection in pregnant women could cause about 50–200 fetal deaths every year.

KEY WORDS

a • e a c • e • a e a • d

Parvovirus B19 patří mezi běžné lidské patogeny. Je řazen mezi nejmenší známé jednovláknové DNA viry, které infikují lidské buňky. Poprvé byl popsán v roce 1974. Byl objeven náhodně, jako vedlejší nález při hodnocení vzorků séra dárce krve při screeningu hepatitidy B. Jeho název je odvozen z latinského slova parvum = malý a z čísla 19 zorku séra, ve kterém byl poprvé nalezen – vzorek 19 panelu B. ⁽¹⁾

EPIDEMIOLOGIE

Parvovirus B19 je jediný virus čeledi *Parvoviridae*, který je primárně patogenní pro člověka. Nově byl zařazen do rodu Erythrovirus na podkladě poznatku, že jeho replikace probíhá pouze v erytroidních buňkách. ⁽²⁾

Přenos infekce je možný přímým kontaktem s nemocným, krevními deriváty nebo vertikálně z těhotné ženy na plod. Buněčným receptorem parvoviru B19 je globosid (P antigen krevních skupin), neutrální glykosfingolipid nacházející se hlavně na erytroidních progenitorových a prekurzorových buňkách. ^(2, 3) Jeho exprese byla prokázána i na megakaryocytech, fetálních kardiálních myocytech, buňkách placentárního trofoblastu a v endoteliálních buňkách. ^(4, 5) Expresce P antigenu v buňkách placentárního trofoblastu však s narůstající výškou těhotenství klesá. ⁽⁶⁾ Replikace viru probíhá téměř výhradně v erytroidních buňkách, ve kterých virus působí přímo cytotoxicky. ⁽³⁾ Náchylnost k parvovirové infekci vzrůstá s diferenciací erytroidních prekurzorů, pluripotentní kmenová buňka je proti infekci chráněna. U plodu byla navíc

replikace viru prokázána i v myocytech a endoteliálních buňkách. ⁽⁴⁾

Hlavními imunogenními proteiny viru jsou kapsidové proteiny VP1 a VP2 a nestrukturální virový protein NS1, jehož exprese indukuje buněčnou smrt. Tvorba protilátek proti VP1 je podstatná pro rozvoj trvalé imunity. Buňky infikované parvovirem vykazují ultrastrukturální změny typické pro apoptózu. V kostní dřeni je pro infekci charakteristický nález obrovských proerytroblastů s typickými morfologickými změnami. ⁽³⁾

INCIDENCE/PREVALENCE

NETĚHOTNÁ POPULACE

Protilátky třídy IgG proti parvoviru B19 byly nalezeny u 50–75 % žen v reprodukčním věku. Jejich výskyt v populaci plynule vzrůstá s věkem, u starších dospělých jedinců dosahuje až 85 %. ⁽⁷⁾ Zvýšené riziko infekce je u žen, které v rámci své profese přicházejí do kontaktu s dětmi (učitelky, zdravotníci atd.).

TĚHOTNÉ ŽENY

Incidence parvovirové infekce v těhotenství je 1–5 %, v období epidemie se může zvýšit až na 13 %. ^(2, 8, 9, 10)

VERTIKÁLNÍ PŘENOS NA PLOD

K transplacentárnímu přenosu infekce dochází u cca 25 % infikovaných těhotných žen (17–33 %). ^(2, 11, 12)

KLINICKÉ PROJEVY

NETĚHOTNÁ POPULACE

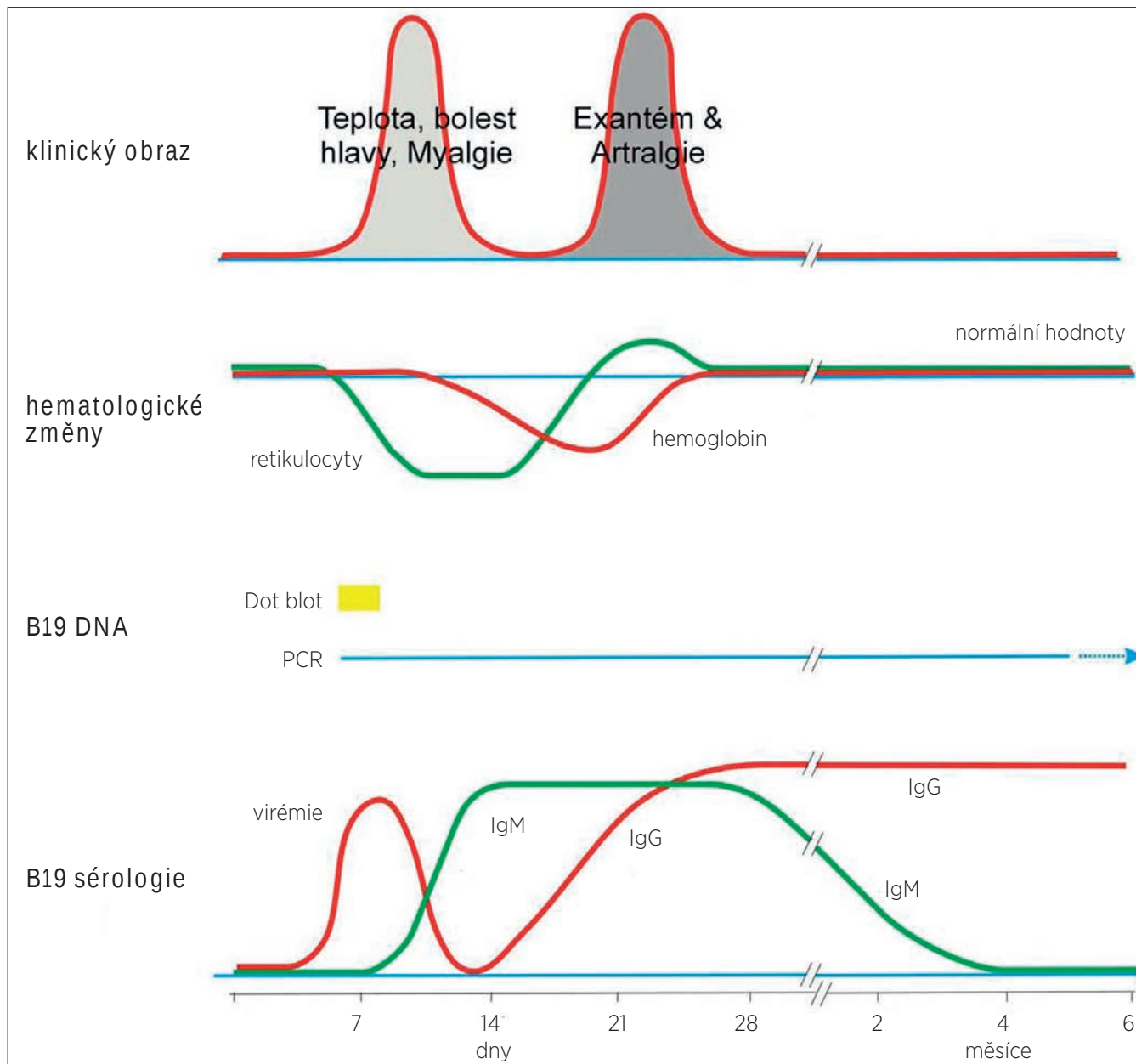
U většiny imunokompetentních jedinců probíhá infekce virem asymptomaticky nebo za nespecifických příznaků lehce probíhající infekce horních dýchacích cest. U dětí se manifestuje pod obrazem tzv. páte nemoci (erythema infectiosum), u dospělých jako horečnatá infekce s výraznými artralgiemi. Anémie je u dospělých jedinců většinou klinicky nevýznamná. Velmi vzácně se u dospělých jedinců může objevit virová myokarditida, která může vést až k srdečnímu selhání. ^(13, 14)

TĚHOTNÁ ŽENA

Klinický obraz u těhotných žen se neliší od netěhotné populace. Samotné těhotenství pravděpodobně neovlivňuje průběh onemocnění, na druhou stranu infekce může zásadně ovlivnit průběh těhotenství. ^(15, 11)

PLOD/NOVOROZENEC

Nitroděložní infekce může být příčinou úmrtí plodu, neimunního hydropsu plodu, chronické anémie plodu a novorozence. ^(16, 17) Může vést k izolované myokarditidě a kardiomegalii ^(18, 19) nebo růstové restrikci plodu. ⁽²⁰⁾ Vzácně byla u plodu popsána také trombocytopenie ⁽²¹⁾ a mekoniová peritonitida. ⁽²²⁾



Obr. Hematologické, virologické a imunologické nálezy v průběhu infekce parvovirem B19, jejich korelace s klinickým průběhem
Upraveno podle YOUNG, NS., BROWN, KE. *Parvovirus B19*. N Engl J Med, 2004, 350, p. 586–597.

Infekce plodu v I. trimestru těhotenství se může projevit zvýšeným prosáknutím záhlaví,⁽²³⁾ povšechným hydropsem a v nejzávažnějších případech úmrtím plodu, ve II. a III. trimestru izolovanou kardiomegalií, růstovou restrikcí⁽²⁰⁾ a chronickou aplastickou anémií. Infekce plodu může v řadě případů spontánně odeznít.^(24, 11) Na druhé straně může být příčinou závažné fetální morbidity i mortality. Riziko intrauterinního úmrtí plodu je nejvyšší, dojde-li k vertikálnímu přenosu viru na plod před 20. týdnem těhotenství.⁽²⁵⁾

Celkové riziko úmrtí plodu podle různých studií dosahuje 16%.^(18, 11) Infekce plodu je obzvláště nebezpečná mezi 10. –20. týdnem těhotenství. Toto období je charakterizováno výrazně narůstajícím obratem erythropoézy a krátkým poločasem rozpadu fetálních erytrocytů. Postižení erythropoézy se proto v tomto období může projevit rozvojem závažné anémie.⁽¹²⁾ Důsledkem je zvýšený srdeční výdej s rizikem

srdečního selhání a akumulace tekutiny v tělních dutinách s obrazem hydropsu. Na úmrtí plodu se však může podílet i myokarditida, která byla prokázána v sekčních materiálech.^(18, 26)

Povšechný hydrops byl popsán až u 24 % infikovaných plodů, podle novějších prací však riziko jeho vzniku nepřekračuje 5%.^(2, 11, 27) Dojde-li k infekci plodu mezi 17.–24. týdnem těhotenství, je riziko rozvoje hydropsu největší.⁽²⁷⁾ Parvovirová infekce je příčinou 15–27 % všech případů neimunitního hydropsu u anatomicky normálních plodů.^(18, 28) V dosud největší publikované studii hodnotící osud 539 plodů s hydropsem při nitroděložní parvovirové infekci byla u 34 % plodů popsána spontánní úprava hydropsu, ve 30 % došlo k úmrtí plodu a ve 29 % hydrops po podání transfúze postupně vymizel. Téměř všechny případy hydropsu byly diagnostikovány mezi 16.–32. týdnem těhotenství.⁽²⁹⁾

Těhotná žena				Plod				
krev		specifické protilátky	krev		ultrazvukové sledování	krev		plod. voda
IgM	IgG		DNA parvovirus B19	infekce proběhla v minulosti, doživotní imunita		DNA parvovirus B19	DNA parvovirus B19	ANO
						infekci lze vyloučit	infekci lze vyloučit	
-	+	infekci nelze vyloučit, viz Obr., nutné provést přímý průkaz viru, opakované vyšetření protilátek není přínosem	-	infekce proběhla v minulosti, doživotní imunita	infekci lze vyloučit	-	-	plod není nutné sledovat
			+	prokázaná infekce	infekci nelze vyloučit	vyšetření není přínosem		ANO
+	-	infekci nelze vyloučit, nutné provést přímý průkaz viru, opakované vyšetření protilátek není přínosem	-	infekci lze vyloučit	infekci lze vyloučit	-	-	plod není nutné sledovat
			+	prokázaná infekce	infekci nelze vyloučit	vyšetření není přínosem		ANO
+	+	prokázaná infekce	další laboratorní vyšetření nejsou přínosem					ANO
-	-	infekci nelze vyloučit, viz Obr., nutné provést přímý průkaz viru za 2 týdny, opakované vyšetření protilátek není přínosem	-	infekci lze vyloučit	infekci lze vyloučit	-	-	plod není nutné sledovat
			+	prokázaná infekce	infekci nelze vyloučit	vyšetření není přínosem		ANO

Tab. Klinický význam laboratorní diagnostiky infekce parvovirem B19

Těhotná žena

Laboratorní diagnostiku infekce u těhotné ženy lze provést z krve. Izolované stanovení přítomnosti protilátek však není pro diagnostiku infekce přínosem, protože téměř vždy je nutné provést přímý průkaz viru v krvi.

Plod

Laboratorní diagnostiku infekce u plodu lze provést z plodové vody nebo krve. Nepřítomnost protilátek nevylučuje přítomnost infekce a pro diagnostiku infekce u plodu není stanovení přítomnosti protilátek přínosem. Přímý průkaz viru v plodové vodě nebo krvi rovněž není přínosem, protože vždy se jedná o invazivní výkon (amniocentéza, kordocentéza), který představuje riziko pro plod a výsledek laboratorního vyšetření neovlivní management těhotenství. Léčba plodu antivirovými se neprovádí a projevy infekce u plodu lze sledovat neinvazivně při ultrazvukovém vyšetření.

Ve III. trimestru těhotenství se postupně zvyšují hematologické rezervy plodu a dochází k vyžívání imunitní odpovědi. Riziko vzniku hydrropsu je v tomto období nižší, byla však popsána úmrť plodu i bez předchozího výskytu hydrropsu. V retrospektivních studiích plodů zemřelých ve III. trimestru bez prokazatelné příčiny byla parvovirová infekce prokázána u 7,5–15 % plodů bez známek hydrropsu.^(30, 31) U vícečetných těhotenství bylo vzácně popsáno úmrť jednoho plodu a přežití druhého z nich.^(12, 32)

Efekt podání nitroděložní transfúze při závažné fetální anémii shrnuje přehled 14 prací hodnotících celkem 1436 případů. Nebyla-li podána transfúze, byla mortalita plodů 45 %, naproti tomu u plodů léčených nitroděložní transfúzí byla mortalita jen 18 %.⁽¹⁹⁾

U plodů zemřelých v důsledku parvovirové infekce bylo histologicky prokázáno poškození jater, sleziny, ledvin, srdce, plic, thymu, kosterního svalstva a očí. V těchto orgánech dochází ke vzniku celé škály zánětlivých změn a defektů.⁽²⁾ Ve fetálních játrech, slezině a kostní dřeni se při histologickém vyšetření nacházejí obrovské erytroidní prekurzorové buňky nazývané „lantern cells“ s intranukleárními marginálními inkluzními tělísky a výraznými eozinofilními inkluzemi.⁽³⁾

Teratogenní účinky parvoviru B19 zatím nebyly jednoznačně prokázány, i když některé práce tuto možnost připouštějí.⁽³³⁾ Rovněž vliv infekce plodu na postnatální morbiditu nebyl jednoznačně prokázán. Za rizikový faktor abnormálního neurologického vývoje lze považovat pouze závažnou fetál-

ní anémii s nutností podání opakovaných nitroděložních transfúzí.⁽³⁴⁾

LABORATORNÍ DIAGNOSTIKA

NEPŘÍMÝ PRŮKAZ VIROVÉ INFEKCE STANOVENÍM PROTILÁTEK V SÉRU

Protilátky třídy IgM lze u infikovaných jedinců bez poruch imunity prokázat od 10. dne po infekci a přetrvávají průměrně po dobu tří měsíců.⁽³⁾ Protilátky třídy IgG se objevují 2–3 týdny po infekci a přetrvávají po celý život. Časná protilátková odpověď je namířena proti hlavnímu kapsidovému proteinu VP2, s dalším vyžíváním imunitní odpovědi však postupně začínají převládat protilátky proti kapsidovému proteinu VP1, které jsou podstatné pro trvalou imunitu. Tento posun v tvorbě protilátek (VP2–VP1) má zřejmě klíčovou roli v eliminaci infekce. U pacientů s perzistující infekcí byly opakovaně prokázány protilátky proti VP2, ne však proti VP1.

Při expozici plodu parvovirové infekci dochází pouze u části plodů k tvorbě specifických protilátek. Přítomnost protilátek třídy IgM je popisována v různých studiích v rozmezí 0–43 %.^(15, 35) Plod je schopen vytvářet protilátky třídy IgM až po 22. gestačním týdnem. Na nedostatečné protilátkové odpovědi se uplatňuje nejen nezralost fetálního imunitního systému, ale i pasivně přenesené mateřské protilátky, které brzdí produkci specifických IgM protilátek a mohou se podílet na rozvoji imunotolerance.⁽⁹⁾

Negativní výsledek stanovení protilátek v séru nestačí k vyloučení přítomnosti infekce. Jediným spolehlivým diagnostickým vyšetřením je přímý průkaz DNA viru molekulárněgenetickými metodami v periferní krvi nebo plodové vodě.

PŘÍMÝ PRŮKAZ VIROVÉ INFEKCE MOLEKULÁRNĚGENETICKÝM VYŠETŘENÍM

Průkaz virové DNA v periferní krvi nebo plodové vodě se provádí pomocí metod PCR (polymerázová řetězová reakce).

MANAGEMENT

Incidence parvovirové infekce u těhotných žen je 1–5 %, k transplacentárnímu přenosu infekce dochází u cca 25 % infikovaných těhotných žen a k úmrtí plodu v cca 15 % těchto případů. Je-li v České republice celkem 100 000 porodů ročně, mohla by být infekce matky parvovirem B19 příčinou úmrtí cca 50–200 plodů každý rok.

PODEZŘENÍ NA INFEKCI U PLODU

- **průkaz infekce nebo podezření na ni u těhotné ženy**
- **přítomnost klinických projevů infekce u plodu**

KLINICKÝ VÝZNAM LABORATORNÍ DIAGNOSTIKY INFEKCE U TĚHOTNÉ ŽENY A PLODU

● **těhotná žena**

Laboratorní diagnostiku infekce u těhotné ženy lze provést z krve. Izolované stanovení přítomnosti protilátek však není pro diagnostiku infekce přínosem, protože téměř vždy je nutné provést přímý průkaz viru v krvi (Obr., Tab.).

● **plod**

Laboratorní diagnostiku infekce u plodu lze provést z plodové vody nebo krve. Nepřítomnost protilátek nevylučuje přítomnost infekce a pro diagnostiku infekce u plodu není stanovení přítomnosti protilátek přínosem. Přímý průkaz viru v plodové vodě nebo krvi rovněž není přínosem, protože vždy se jedná o invazivní výkon (amniocentéza, kordocentéza), který představuje riziko pro plod a výsledek laboratorního vyšetření neovlivní management těhotenství. Léčba plodu antivirotiky se neprovádí a projevy infekce u plodu lze sledovat neinvazivně při ultrazvukovém vyšetření (Tab.).

ULTRAZVUKOVÁ DIAGNOSTIKA KLINICKÝCH PROJEVŮ INFEKCE U PLODU

Na parvovirovou infekci je třeba myslet, jsou-li přítomny následující symptomy.

● **závažná anémie plodu bez přítomnosti antierytrocytárních aloprotilátek u těhotné ženy**

Stupeň fetální anémie lze posoudit neinvazivně pomocí dopplerovského vyšetření stanovením maximální průtokové rychlosti v arteria cerebri media (MCA-PSV).

● **pravostranné srdeční selhávání**

V případě závažné fetální anémie předchází přítomnost trikuspidální regurgitace rozvoji hydrpsu plodu. Může se však jednat i o následek myokarditidy bez přítomnosti fetální anémie.

● **kardiomegalie**

Při myokarditidě a/nebo pravostranném srdečním selhávání následkem závažné fetální anémie. Je vhodné doplnit specializované vyšetření srdce plodu dětským kardiologem.

● **povšechný hydrps**

Většinou následek závažné fetální anémie, ale může se rozvíjet i samostatně.

● **růstová restrikce plodu**

Vzniká následkem placentární insuficience. Stupeň růstové restrikce plodu lze hodnotit na základě dopplerovského vyšetření průtoku ve fetální a placentární cirkulaci a podle růstové křivky. K rozvoji anémie a hydrpsu plodu může dojít velmi rychle. Doporučený interval měření MCA-PSV je 1–2 týdny (7–10 dní). Může však dojít i ke spontánní úpravě a proto indikace k podání nitroděložní transfúze nebo předčasnému ukončení těhotenství by měla být pečlivě zvážena. Povšechný hydrps, kardiomegalie a růstová restrikce plodu mohou vznikat i samostatně bez přítomnosti fetální anémie.

NITRODĚLOŽNÍ LÉČBA PLODU

● **transfúze krve (erytrocyty event. i trombocyty)**

Výkon se provádí mezi 20.–35. gestačním týdnem. Před 20. týdnem není technicky proveditelný a po 35. týdnu bývá již indikováno ukončení těhotenství. Hodnota MCA-PSV > 1,5 MoM umožňuje spolehlivou neinvazivní predikci stupně fetální anémie odpovídající koncentraci fetálního Hb < 0,65 MoM (70–90 g/l podle gestačního stáří plodu) vyžadující podání transfúze.^(36, 37, 38) Jsou-li u plodu přítomny známky závažné anémie do týdne 35 + 0, lze podat nitroděložní transfúzi a předejít tak poškození nebo úmrtí plodu.^(39, 40, 12) U plodu však může být přítomna i trombocytopenie, která při punkci pupečnickové žíly zvyšuje riziko krvácení z místa vpichu, a je-li diagnostikován počet destiček < 50x 10⁹/l, je doporučeno podání i koncentráty trombocytů.⁽⁴¹⁾ Vzhledem k možnosti spontánní úpravy a zvýšenému riziku krvácení z vpichu při trombocytopenii by měla být indikace k provedení diagnostické kordocentézy pečlivě zvážena. Při hodnotě MCA-PSV > 1,5 MoM by proto měl být sledován trend hodnot MCA-PSV a současně přítomnost trikuspidální regurgitace, která předchází rozvoji hydrpsu plodu. Koncentrace hemoglobinu 20 g/l nebo nižší se považuje za hranici, která vede k rozvoji povšechného hydrpsu plodu a ke kongestivnímu selhání srdce (městnavé srdeční selhání).

● **antivirotika**

Léčba antivirotiky se neprovádí.

UKONČENÍ TĚHOTENSTVÍ

● je-li prokázána infekce u těhotné ženy před týdnem 12 + 0, může žena žádat o „**umělé přerušování těhotenství**“ ze zdravotních důvodů podle zvláštních předpisů,^(42, 43) po týdnu 12 + 0 již ukončit těhotenství umělým potratem ze zdravotních důvodů nelze, a to ani je-li prokázána infekce plodu

● jsou-li u plodu přítomny známky **závažné anémie** po týdnu 35 + 0, nitroděložní transfúze se již nepodává a těhotenství by mělo být ukončeno, porod by měl být veden v perinatologickém centru, nejedná se o absolutní indikaci k císařskému řezu, ale stav plodu by měl být v průběhu porodu kontinuálně kardiograficky monitorován

● jsou-li u plodu přítomny **kardiomegalie** a/nebo **povšechný hydrps** bez přítomnosti fetální anémie, vyvolání iatrogenního předčasného porodu (vaginální porod/císařský řez) nezlepšuje prognózu pro novorozence, těhotná žena však může podle platné legislativy žádat o „umělé přerušování těhotenství“ podle zvláštních předpisů

● jsou-li u plodu přítomny známky **růstové restrikce**, těhotenství by mělo být sledováno a ukončeno podle závažnosti stavu – viz „Stage-Based Management Protocol“⁽⁴⁴⁾

● **průkaz infekce nebo podezření na ni u plodu není indikací k ukončení těhotenství před termínem porodu**

Podpořeno MZ ČR – RVO (FNOL 00098892).

Prohlášení: autoři v souvislosti s tématem práce nemají střet zájmů.

Literatura

- MUSTAFA, MM., MCCLAIN, KL. Diverse hematologic effects of parvovirus B19 infection. *Pediatric Clinic of North America. Pediatric Hematology*, 1996, 43, p. 809–820.
- HEEGARD, ED., BROWN, KE. Human parvovirus B19. *Clin Microbiol. Rev.* 2002, 15, p. 485–505.
- BROWN, KE., YOUND, NS. Parvovirus B19 infection and hematopoiesis. *Blood Reviews*, 1995, 9, p. 176–18.
- FINKEL, TH., TÖRÖK, TJ., FERGUSON, PJ., et al. Chronic parvovirus B19 infection and systemic necrotizing vasculitis: opportunistic infection or aetiological agent? *Lancet*, 1994, 343, p. 1255–1258.
- JORDAN, JA., BUTCHKO, AR. Apoptotic activity in villous trophoblast cells during human parvovirus B19 infection correlates with clinical outcome: assessment by the caspase-related M30 CytoDeath antibody. *Placenta*, 2002, 23, p. 547–552.
- JORDAN, JA., DELOIA, JA. Globoside expression within the human placenta. *Placenta*, 1999, 20, p. 103–108.
- ANDERSON, LJ., TÖRÖK, TJ. Human parvovirus B19. *New Engl. J Med*, 1989, 321, p. 536–538.
- JENSEN, IP., THORSEN, P., JEUNE, B., et al. An epidemic of parvovirus B19 in a population of 3596 pregnant women: a study of sociodemographic and medical risk factors. *Brit J Obstet Gynaecol*, 2000, 107, p. 637–643.
- KOCH, WC., HARGER, JH., BARNSTEIN, B., et al. Serologic and virologic evidence for frequent intrauterine transmission of human parvovirus B19 with a primary maternal infection during pregnancy. *Pediatr Infect Dis J*, 1998, 17, p. 489–494.
- DE JONG, EP., WALTHER, FJ., KROES, AC., OEPKES, D. Parvovirus B19 infection in pregnancy: new insights and management. *Prenat Diagn*, 2011, 31, p. 419–425.
- MILLER, E., FAIRLEY, CK., COHEN, BJ., et al. Immediate and long term outcome of human parvovirus B19 in pregnancy. *Brit J Obstet Gynaecol*, 1998, 105, p. 174–178.
- RODIS, JF., BORGIDA, AF., WILSON, BA., et al. Management of parvovirus infection in pregnancy and outcomes of hydrops: A survey of members of the Society of Perinatal Obstetricians. *Amer J Obstet Gynecol*, 1998, 179, p. 985–988.
- SAINT-MARTIN, J., CHOULOT, JJ., BONNAUD, E., MORINET, F. Myocarditis caused by parvovirus. *J Pediatr*, 1990, 116, p. 1007–1008.
- MALM, C., FRIDELL, E., JANSSON, K. Heart failure after parvovirus B19 infection. *Lancet*, 1993, 341, p. 1408–1409.
- DEMBINSKI, J., MAAR, J., SCHILD, R., et al. Long term follow up of serostatus after maternofetal parvovirus B19 infection. *Arch Dis Child*, 2003, 88, p. 219–221.
- BROWN, KE., GREEN, SW., DE MAYOLO, JA. et al. Congenital anemia after transplacental B19 parvovirus infection. *Lancet*, 1994, 343, p. 895–896.
- CHISAKA, H., MORITA E., YAEGASHI, N. ET AL. Parvovirus B19 and the pathogenesis of anaemia. *Rev Med Virol*, 2003, 13, p. 347–359.
- KAISENBERG VON, CS., BENDER, G., SCHEEWE, J., et al. A case of fetal parvovirus myocarditis, terminal cardiac heart failure, and perinatal heart transplantation. *Fetal Diagn. Ther*, 2001, 16, p. 427–432.
- KAISENBERG VON, CS., JONAT, W. Fetal parvovirus B19 infection. *Ultrasound Obstet Gynecol*, 2001, 18, p. 280–288.
- BRANDENBURG, H., LOS, FJ., COHEN-OVERBEEK, TE. A case of early intrauterine parvovirus B19 infection. *Prenat Diagn*, 1996, 16, p. 75–77.
- WRIGHT, IMR., WILLIAMS, ML., COHEN, BJ. Congenital parvovirus infection. *Arch Dis Child*, 1991, 66, p. 253–254.
- ZERBINI, M., GENTILOMI, GA., GALLINELLA, G., et al. Intra-uterine parvovirus B19 infection and meconium peritonitis. *Prenat Diagn*, 1998, 18, p. 599–606.
- SMULIAN, JC., EGAN, JF., RODIS, JF. Fetal hydrops in the first trimester associated with maternal parvovirus infection. *J Clin Ultrasound*, 1998, 26, p. 314–316.
- KOCH, WC., MASSEY, G., RUSSEL, CE., et al. Manifestation and treatment of human parvovirus B19 infection in immunocompromised patients. *J Pediatr*, 1990, 116, p. 355–359.
- CRANE, J., MUNDLE, W., BOUCOIRAN, I., et al. Parvovirus B19 infection in pregnancy. *SOGC Clinical Practical Guidelines. J Obstet Gynecol Can*, 2014, 36, p. 1107–1116.
- MOREY, AL., KEELING, JW., POERTER, HJ., et al. Clinical and histopathological features of parvovirus B19 infection in the human fetus *Brit J Obstet Gynaecol*, 1992, 99, p. 566–574.
- ENDERS, M., WEIDNER, A., ZOELLNER, I., et al. Fetal morbidity and mortality after acute human parvovirus B19 infection in pregnancy: prospective evaluation of 1018 cases. *Prenat Diagn*, 2004, 24, p. 513–518.
- LEVY, R., WEISSMAN, A., BLOMBERG, G., HAGAY, ZJ. Infection by parvovirus B19 during pregnancy: a review. *Obstet Gynecol Surv*, 1997, 52, p. 254–259.
- RODIS, JF., BORGIDA, AF., WILSON, BA., et al. Management of parvovirus infection in pregnancy and outcomes of hydrops: A survey of members of the Society of Perinatal Obstetricians. *Amer J Obstet Gynecol*, 1998, 179, p. 985–988.
- NORBECK, O., PAPADOGIANNAKIS, N., PETERSSON, K., et al. Revised clinical presentation of parvovirus B19-associated intrauterine fetal death. *Clin Infect Dis*, 2002, 35, p. 1032–1038.
- SKJOLDEBRAND-SPARRE, L., TOLFVENSTAM, T., PAPADOGIANNAKIS, N., et al. Parvovirus B19 infection: association with third trimester intrauterine fetal death. *Brit. J Obstet Gynaecol*, 2000, 107, p. 476–480.
- WOLF, K., BROLIDEN, K., MARSK, A., et al. One stillborn and one severely hydropic twin due to parvovirus B19 infection, successful outcome of the surviving twin. *Acta Obstet Gynecol Scand*, 1999, 78, p. 828–830.
- TIESSEN, RG., VAN ELSACKER-NIELE, AM., VERMEIJ-KEERS, C., et al. A fetus with a parvovirus B19 infection and congenital anomalies. *Prenat Diagn*, 1994, 14, p. 173–176.
- LINDENBURG TI., SMITS-WINTJENS, VE., et al. Long-term neurodevelopmental outcome after intrauterine transfusion for hemolytic disease of the fetus/newborn: the LOTUS study. *Am J Obstet Gynaecol*, 2012, 206, p. 141.
- DIECK, D., SCHILD, RL., HANSMANN, M., et al. Prenatal diagnosis of congenital parvovirus B19 infection: Value of Serological and PCR techniques in maternal and fetal serum. *Prenat Diagn*, 1999, 19, p. 1119–1123.
- MARI, G., DETER, RL., CARPENTER, RL., et al., for the Collaborative Group for Doppler Assessment of the Blood Velocity in Anemic Fetuses. Noninvasive diagnosis by Doppler ultrasonography of fetal anemia due to maternal red-cell alloimmunization. *N Engl J Med*, 2000, 342, p. 9–14.
- ZIMMERMANN, R., DURING, P., CARPENTER, RJ., MARI, G. Longitudinal measurement of peak systolic velocity in the fetal middle cerebral artery for monitoring pregnancies complicated by red cell alloimmunisation: a prospective multicentre trial with intention-to-treat. *Br J Obstet Gynaecol*, 2002, 109, p. 746–752.
- OEPKES, D., SEAWARD, PG., VANDENBUSSCHE, FP., WINDRIM, R., KINGDOM, J., BEYENE, J., KANHAI, HH., OHLSSON, A., RYAN, G., DIAMOND Study Group. Doppler ultrasonography versus amniocentesis to predict fetal anemia. *N Engl J Med*, 2006, 355, p.156–164.
- DELLE CHIAIE, L., BUCK, G., GRAB, D., et al. Prediction of fetal anemia with Doppler measurement of the middle cerebral artery peak systolic velocity in pregnancies complicated by maternal blood group alloimmunization or parvovirus B19 infection. *Ultrasound Obstet Gynecol*, 2001, 18, p. 232–236.
- FAIRLEY, CK., SMOLENIEC, JS., CAUL, OE., et al. Observational study of intrauterine transfusion on outcome of hydrops after parvovirus B19 infection. *Lancet*, 1995, 346, p. 1335–1337.
- SEGATA, M., CHAOUI, R., KHALEK, N., et al. Fetal thrombocytopenia secondary to parvovirus infection. *Am J Obstet Gynecol*, 2007, 196, p. 61.e1–4.
- ČESKO. Předpis č. 66/1986 Sb., Zákon České národní rady o umělém přerušení těhotenství, Sběrka zákonů České republiky.
- ČESKO. Předpis č. 75/1986 Sb., Vyhláška, kterou se provádí zákon č. 66/1986 Sb., o umělém přerušení těhotenství, Sběrka zákonů České republiky.
- FIGUERAS F., GRATACOS E., et al. Stage-based approach to the management of fetal growth restriction. *Prenat Diagn*, 2014, 34, p. 655–659.

e-mail: petra.strasilova@fnol.cz