

# Abdominální těhotenství u pacientky po císařském řezu, oboustranné salpingektomii a embryotransferu

## Abdominal pregnancy at a patient after cesarean section, bilateral salpingectomy and embryo transfer

Suchánková E., Pavlásek J., Bydžovská I., Lubušský M.

Gynekologicko-porodnické oddělení, Krajská nemocnice Liberec, a.s.,  
primář MUDr. P. Černý  
Porodnicko-gynekologická klinika LF UP a FN, Olomouc,  
přednosta prof. MUDr. R. Pilka, Ph.D.

### ABSTRACT

**Objective:** Presentation of rare complication following the assisted reproduction at a patient after cesarean section and bilateral salpingectomy.

**Design:** Case report.

**Settings:** Department of Obstetrics and Gynaecology, Regional Hospital Liberec, a. s.; Department of Obstetrics and Gynaecology, Palacky University Hospital, Olomouc.

**Observation:** Pregnant woman, 26-years old, primiparous, with history of cesarean section and bilateral salpingectomy, was referred from the assisted reproduction centre to solve suspicion of molar intrauterine pregnancy. This diagnosis was settled on the basis of ultrasound scan of uterine cavity and high level of human choriongonadotropine. Instrumental revision of uterine cavity was performed, however there was not consequently demonstrated any histological prove of the pregnancy tissue in uterine cavity

and decrease of human choriongonadotropine values. The verifying ultrasound examination was made and then the suspicion of ectopic pregnancy on the right side of the uterus was expressed. Laparoscopy diagnosed ectopic pregnancy localized in the right broad ligament. It was treated by extirpation of the pregnancy tissue.

**Conclusion:** The diagnosis of ectopic pregnancy should be based on personal history, human choriongonadotropine level assessment and pelvic ultrasound examination. Although it is important to evaluate all the components globally, ultrasound examination is in a majority of cases the most important part for setting the right diagnosis.

### KEYWORDS

**abdominal ectopic pregnancy, embryo transfer, salpingectomy, cesarean section, broad ligament**

### SOUHRN

**Cíl:** Prezentace vzácné komplikace metod asistované reprodukce u pacientky po císařském řezu a bilaterální salpingektomii.

**Typ práce:** Kazuistika.

**Název a sídlo pracoviště:** Gynekologicko-porodnické oddělení, Krajská nemocnice Liberec, a.s.; Porodnicko-gynekologická klinika LF UP a FN Olomouc.

**Vlastní pozorování:** Těhotná žena ve věku 26 let, primipara, s císařským řezem a oboustrannou salpingektomií v anamnéze, těhotenství po in vitro fertilizaci a embryotransferu, byla odeslána z centra asistované reprodukce k řešení podezření na molární nitroděložní těhotenství. Diagnóza byla stanovena na základě ultrazvukového vyšetření dutiny děložní a vysoké hladiny lidského choriového gonadotropinu v séru. Provedena byla instrumentální revize děložní dutiny, histologické vyšetření však neprokázalo

přítomnost těhotenské tkáně v děložní dutině a rovněž nedošlo k poklesu hladiny lidského choriového gonadotropinu. Při kontrolním ultrazvukovém vyšetření malé pánve bylo vysloveno podezření na ektopické těhotenství vpravo od dělohy. Byla provedena laparoskopie, diagnostikováno ektopické těhotenství lokalizované v oblasti širokého vazů vpravo a extirpována těhotenská tkáň.

**Závěr:** Diagnóza ektopického těhotenství by měla být založena na anamnéze, stanovení hladin lidského choriového gonadotropinu v séru a ultrazvukovém vyšetření malé pánve. Děložité je komplexní hodnocení všech parametrů, ale ultrazvukové vyšetření je ve většině případů pro stanovení správné diagnózy nejdůležitější.

### KLÍČOVÁ SLOVA

**abdominální ektopické těhotenství, embryotransfer, salpingektomie, císařský řez, široký děložní vaz**

MUDr. Eva Suchánková, e-mail: cepelikova.eva@seznam.cz  
Čes. Gynek., 2017, 82, č. 2, s. 122–125

## ÚVOD

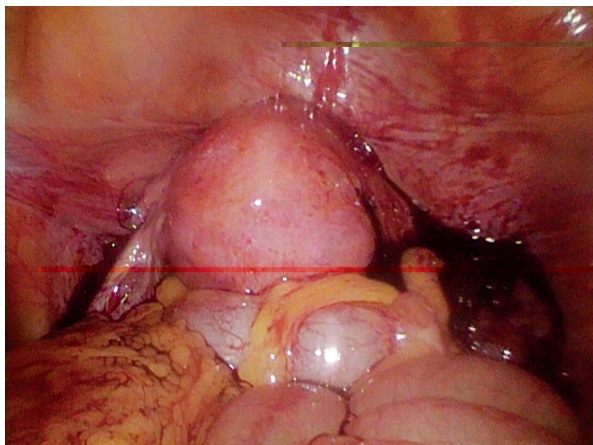
Incidence ektopického těhotenství po in vitro fertilizaci a embryotransferu (IVF-ET) se udává přibližně 2–5 %, při spontánním otěhotnění jen 2 % [7, 15]. V 95 % případů se jedná o tubární těhotenství, ve 2,2 % je těhotenství lokalizováno v hrdle nebo rohu děložním a v 0,5–3 % případů v oblasti vaječníku. Abdominální umístění těhotenství je velmi vzácné (0,4–1,3 % případů), obtížně diagnostikovatelné a je zatíženo 11% mateřskou úmrtností [13]. Rozlišuje se abdominální těhotenství primární, tzv. přímá intraabdominální fekundace, a sekundární, vzniklé v důsledku tubárního potratu, ruptury vejcovodu či migrace oplozeného vejce [8].

## VLASTNÍ POZOROVÁNÍ

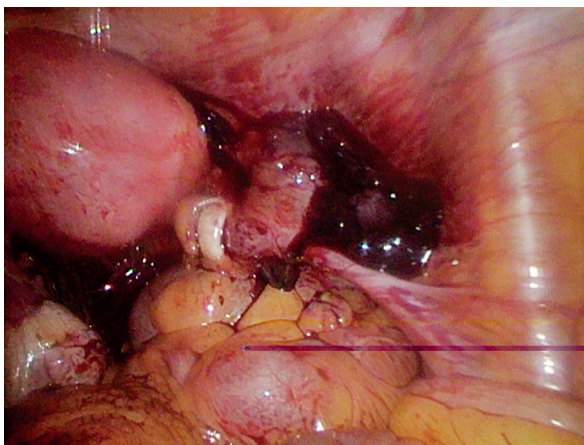
Těhotná žena ve věku 26 let, I para, s císařským řezem a oboustrannou salpingektomií v anamnéze, těhotenství po in vitro fertilizaci a embryotransferu podstoupila první transfer jednoho čerstvého embrya do děložní dutiny, s použitím speciálního transferového média EmbryoGlue. Přenos proběhl zvyklým způsobem pod ultrazvukovou kontrolou, bez komplikací. Hodnota lidského choriového gonadotropinu (hCG) byla 16. den od embryotransferu 444 U/l a 33. den 39434 U/l.

Týž den byla pacientka odeslána na naše oddělení k řešení podezření na molární nitroděložní těhotenství. Diagnóza byla stanovena na základě ultrazvukového vyšetření dutiny děložní a vysoké hladiny hCG v séru. Při ultrazvukovém vyšetření vaginální sondou byla děložní dutina rozšířena do 20 mm s nehomogenním echogenním obsahem.

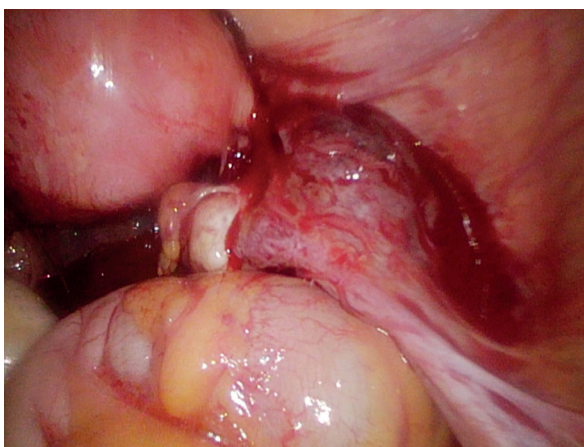
Byla provedena instrumentální revize dutiny děložní, histologické vyšetření však neprokázalo přítomnost těhotenské tkáně v dutině děložní a rovněž došlo k vzestupu hladiny hCG na 51305 U/l. Při kontrolním ultrazvukovém vyšetření malé pánve bylo vysloveno podezření na ektopické



**Obr. 1** Stav po oboustranné salpingektomii, hemoperitoneum



**Obr. 2** Ektopické těhotenství vpravo od dělohy



**Obr. 3** Ektopické těhotenství v oblasti širokého vazů vpravo

těhotenství vpravo od dělohy. Provedena byla laparoskopie, diagnostikováno ektopické těhotenství lokalizované v oblasti širokého vazů vpravo a extirpována těhotenská tkáň (obr. 1, 2, 3). V získaném materiálu byla histologicky prokázána přítomnost klků choria a po výkonu došlo k signifikantnímu poklesu hladiny hCG v séru.

## DISKUSE

V literatuře se popisuje incidence abdominálního těhotenství 1 na 10 000 porodů. V Liberci se jednalo o ojedinělý případ za posledních několik let.

Za rizikový faktor pro vznik abdominálního těhotenství se považuje pánevní zánětlivé onemocnění, endometrióza, poškození vejcovodů a metody asistované reprodukce [6]. Z uvedených rizikových faktorů byly u naší pacientky přítomny císařský řez a bilaterální salpingektomie v anamnéze a jednalo se o těhotenství po embryotransferu.

Mechanismus vzniku „intraligamentózního“ ektopického těhotenství v oblasti širokého vazů vpravo po oboustranné salpingektomii zůstává

diskutabilní. V úvahu přichází perforace děložní stěny v průběhu embryotransferu, která je však vzhledem k ultrazvukové kontrole při výkonu a poddajnosti katétru málo pravděpodobná. Jednalo se o transfer jednoho čerstvého embrya, které bylo vpraveno podle zvyku pracoviště do oblasti děložního istmu s použitím speciálního kultivačního média, jež má zvýšit pravděpodobnost nidace embrya do děložní sliznice. Mezi technické aspekty embryotransferu, které mohou přispět ke zvýšení rizika ektopického těhotenství, patří velký objem transferového média, lokalizace embrya při transferu ve vztahu k děložnímu fundu a též retrográdní efekt děložních kontrakcí. Kombinace těchto vlivů umožní embryu migrovat i po adekvátně provedeném embryotransferu. Souvislost s použitím čerstvého nebo zmrazeného embrya nebyla prokázána [12].

Dosud bylo publikováno několik desítek případů retroperitoneálně umístěných těhotenství, po oboustranné salpingektomii však jen ojediněle. Velký soubor (62 případů) ektopických těhotenství v širokém děložním vazů přehledně shrnul Champion and Tessitore [5]. Někteří autoři se přiklánějí k možnosti pasáže embrya mikrofistulou vzniklou při laparoskopické salpingektomii, pravděpodobně termálním působením [2, 14]. Tato varianta se nám jeví pravděpodobnější. Vzhledem k anamnéze pacientky lze zvažovat i vznik mikrofistuly v jizvě po císařském řezu následkem nedokonalého zhojení uterotomie a proniknutí embrya pod vezikouterinní plikou laterálně od dělohy. Rovněž byla publikována práce, která uvádí teorii spontánní migrace embrya podél lymfatických cév, založenou na histopatologických nálezech trofoblastu obklopeného lymfatickou tkání [9].

Primární diagnóza molárního intrauterinního těhotenství byla stanovena na základě ultrazvukového vyšetření děložní dutiny a vysoké hladiny hCG v séru. Nepřítomnost obou vejcovodů patrně významně ovlivnila diferenciálně diagnostickou rozvahu o možné lokalizaci těhotenství. Nepřítomnost vejcovodů však v žádném případě nevylučuje možnost výskytu vzácných forem ektopického těhotenství [1].

Byla provedena instrumentální revize dutiny děložní, histologické vyšetření však neprokázalo přítomnost těhotenské tkáně v děložní dutině, a naopak došlo k vzestupu hladiny hCG. Při kontrolním ultrazvukovém vyšetření malé pánve bylo vysloveno podezření na ektopické těhotenství vpravo od dělohy. Ultrazvukové vyšetření dosahuje při diagnostice ektopického těhotenství senzitivitu 96 %, specifitu 88 % [11, 13]. Ultrazvukové vyšetření malé pánve by však mělo být provedeno transvaginální sondou a zkušeným lékařem. Přímý průkaz ektopicky lokalizovaného embrya/

plodu s patrnou pulzací krevního oběhu lze dosáhnout jen v 10 % případů [4]. Většinou se jedná o diagnostiku nepřímou, kdy lze při ultrazvukovém vyšetření zobrazit dutinu děložní bez jasných známek nitroděložního těhotenství, patologickou rezistenci v okolí dělohy a/nebo volnou tekutinu v dutině břišní. Symptomy provázející abdominální těhotenství mohou být variabilní, závisí na lokalizaci i prosperitě těhotenství, a často způsobují diagnostické rozpaky [13].

Ačkoli neexistuje jednoznačný konsenzus pro řešení abdominálního těhotenství, je operační léčba metodou volby a v časném těhotenství a při hemodynamické stabilitě pacientky by měl být preferován minimálně invazivní přístup [10]. V literatuře však byly publikovány i ojedinělé případy úspěšné farmakologické léčby [3]. Vzhledem k velmi nízké incidenci abdominálního ektopického těhotenství by měl být management vždy individuální [15].

## ZÁVĚR

Diagnóza ektopického těhotenství by měla být založena na anamnéze, stanovení hladin hCG a ultrazvukovém vyšetření malé pánve. Důležité je komplexní hodnocení všech parametrů, ale ultrazvukové vyšetření je ve většině případů pro stanovení správné diagnózy nejdůležitější.

Abdominální ektopické těhotenství je velmi vzácné, často je však spojeno s pozdní diagnostikou a vyšší morbiditou i mortalitou. Pacientky podstupující metody asistované reprodukce by měly být informovány o zvýšeném riziku výskytu ektopického těhotenství i jeho vzácných typů a rovněž při diferenciální diagnostice těhotenství by tomu měla být věnována zvýšená pozornost.

## LITERATURA

1. **Angelova, MA., Kovachev, EG., Kozovski, I., et al.** A case of secondary abdominal pregnancy after in vitro fertilization pre-embryo transfer (IVF-ET). *Open Access Maced J Med Sci*, 2015, 3, 3, p. 426–428.
2. **Apantaku, O., Rana, P., Inglis, T.** Broad ligament ectopic pregnancy following in-vitro fertilisation in a patient with previous bilateral salpingectomy. *J Obstet Gyn*, 2006, 26, 5, p. 474 [cit. 2016-11-30]. DOI: 10.1080/01443610600766595. ISSN 0144-3615. Dostupné z: <http://www.tandfonline.com/doi/full/10.1080/01443610600766595>
3. **Borton, Z., Landon, AG., Singh, S.** A painless pelvic wall ectopic pregnancy. *BMJ Case Reports* [online]., bcr2015211529- [cit. 2016-08-21]. ISSN 1757-790x. Dostupné z: <http://casereports.bmj.com/lookup/doi/10.1136/bcr-2015-211529>
4. **Calda, P., Břešťák, M., Fischerová, D.** Doporučení k posouzení komplikací vývoje plodu v I. trimestru (zamklý potrat, ektopická gravidita, těhotenství neznámé lokalizace). *Actual Gyn*, 2013, 5, s. 78–80.

5. **Champion, PK., Tessitore, NJ.** Intraligamentary pregnancy: a survey of all published cases of over 7 calendar months, with the discussion of an additional case. *Am J Obstet Gynecol*, 1938, 36, 5, p. 281–293.
6. **Kalivodová, D.** T hotenství neznámé lokalizace. *Postgrad Med*, 2014, 5, s. 13–16.
7. **Kolařík, D., Halaška, M., Feyereisl, J.** Repetitorium gynekologie. Praha: Maxdorf, 2008, 570 s.
8. **Kunwar, S., Tamkin, S., Srivastava, K.** Abdominal pregnancy: methods of hemorrhage control. *Intractable Rare Dis Res* [online], 2015, 4(2), p. 105–107 [cit. 2016-08-09]. ISSN 2186-361x. Dostupné z: [https://www.jstage.jst.go.jp/article/irdr/4/2/4\\_2015.01006/\\_article](https://www.jstage.jst.go.jp/article/irdr/4/2/4_2015.01006/_article)
9. **Kutlesic, R., Lukic, B., Kutlesic, M., et al.** Unruptured retroperitoneal pregnancy implanted in the left broad ligament: A case report. *Vojnosanit. Pregl.* [online]. 2016, (00), p. 160–160. [cit. 2016-11-30]. DOI: 10.2298/VSP150723160K. ISSN 0042-8450. Dostupné z: <http://www.doiserbia.nb.rs/Article.aspx?ID=0042-84501600160K>
10. **Nayar, J., Nair, SS.** Broad Ligament Pregnancy - success atory of a laparoscopically managed case. *J. Clin. Diagn. Res.*, [online]. 2016, 10(7), p.QD04-QD05, [cit. 2016-10-20]. Dostupné z: <https://www.ncbi.nlm.nih.gov/pmc/articles/PMC5020297/>
11. **Richardson, A., Gallos, I., Dobson, S., et al.** Accuracy of first-trimester ultrasound in diagnosis of tubal ectopic pregnancy in the absence of an obvious extrauterine embryo: systematic review and meta-analysis. *Ultrasound Obstet Gynecol*, 2015, 47, 1, p. 28–37. doi:10.1002/uog.14844
12. **Santos-Riberio, S., Tournaye, H., Polyzos, NP.** Trends in ectopic pregnancy rates following assisted reproductive technologies in the UK: a 12-year nationwide analysis including 160 000 pregnancies. *Hum Reprod*, 2016, 31, 2, p. 393–402.
13. **Smažinka, M.** Ektopická gravidita, možnosti diagnostiky a lé by. *Moderní babictví*. 2006, 11, 9.
14. **Yoder, N., Tal, RJ., Martin, R.** Abdominal ectopic pregnancy after in vitro fertilization and single embryo transfer: a case report and systematic review. *Reprod Biol Endocrinol*, 2016, 14, p. 69 [online]. [cit. 2016-11-30]. DOI: 10.1186/s12958-016-0201-x. ISSN 1477-7827. Dostupné z: <http://rbej.biomedcentral.com/articles/10.1186/s12958-016-0201-x>
15. **Zdeňková, A., Fanta, M., Calda, P.** Metotrexát v lé b ektopické gravidity. *Actual Gyn* 2015, 7, s. 27–32.

**MUDr. Eva Suchánková**  
 Gynekologicko-porodnické oddělení  
 Krajská nemocnice Liberec  
 Husova 10  
 460 01 Liberec  
 e-mail: [cepelikova.eva@seznam.cz](mailto:cepelikova.eva@seznam.cz)